Lane Medical Lib
1897

EIN BEITRAG ZUR LEHRE VON DEN INTRAOCULAREN CYSTEN:

HAEMORRHAGISCHE CYSTE

DES

CORPUS CILIARE

MIT

AUSGANG IN SPONTANE HEILUNG.

INAUGURAL-DISSERTATION

ZUR

ERLANGUNG DER DOCTORWÜRDE

DER

HOHEN MEDICINISCHEN FACULTÄT

DER

KGL. BAYER. FRIEDRICH-ALEXANDER-UNIVERSITÄT ZU ERLANGEN

VORGELEGT VON

FRITZ MAYER

APPROBIRTER ARZT AUS UEHLFELD.

MÜNCHEN

VERLAG VON J. F. LEHMANN

1899.

REFERENT: PROFESSOR DR. EVERSBUSCH.

Tag der mündlichen Prüfung: 8. August 1899.

Mitte März 1895 kam der Obermeister S. von Münchberg (Oberfranken), der in diesseitiger Anstalt früher wegen einer traumatischen Cataract in Behandlung gestanden hatte, wieder hierher, um sich einer Controluntersuchung zu unterziehen. Derselbe wurde von seinem damals 14 Jahre alten Sohn August begleitet, welcher früher eine Verletzung des rechten Auges erlitten hatte.

Die darauf bezügliche Anamnese ergab Folgendes:

Im Alter von 6 Jahren flog ihm, als er seinem Vater, der am Webstuhl arbeitete, zusah, ein sog. Weberschiffchen gegen das rechte Auge. Er verspürte zunächst keine besonderen Schmerzen; da jedoch das Sehvermögen auf dem bis dahin ganz gesunden rechten Auge nach der Verletzung schlechter wurde, suchte er ärztliche Hilfe auf. Nach einer Mittheilung des damals behandelnden Arztes lag eine Verletzung der Sklera nahe dem nasalen Hornhautrand und ein Irisvorfall vor, der von ihm abgetragen wurde. Seitdem wurde auf dem verletzten Auge keine weitere Veränderung wahrgenommen.

Die am 17. März 1895 bei dem Knaben vorgenommene genaue Untersuchung ergab Folgendes:

Das linke Auge ist normalsichtig und bietet auch sonst keine besonderen Veränderungen dar. V = $^6/_5$ p., Schweigger 0,5 in 5—45 cm.

Das rechte Auge (vergl. Abb. 1) weicht von der Mittellinie um etwa 3—4 mm nach aussen ab. V = $^6/_{24}$, — 3 D sph. = $^6/_{18}$; Schweigger 0,5 in 5—20 cm. Lidbindehaut unversehrt.

Die Hornhaut, in allen ihren Theilen klar, zeigt an ihrer Basis eine Veränderung in der Art, dass diese statt rundlich unregelmässig quer oval gestaltet ist; die Formveränderung betrifft vorzugsweise den nasalen Hornhautrand, so dass es den Eindruck macht, als wenn hier eine schmale Sichel von Hornhautgewebe verloren gegangen bezw. durch Lederhaut und Bindehaut ersetzt wäre.

Die Lederhaut ist normal beschaffen bis auf den an den eben erwähnten nasalen Hornhautrand unmittelbar anstossenden

Bezirk. Hier gewahrt man schon mit freiem Auge eine etwa 3 stecknadelkopfgrosse leichte Hervorwölbung der Sklera, die verbunden ist mit einer Dehnung bezw. Fissur (s. Abb. 1, b), welch' letztere sich kenntlich macht dadurch, dass die Sklera hier nicht weisslich aussieht, sondern einen mehr bläulichen Farbenton darbietet.

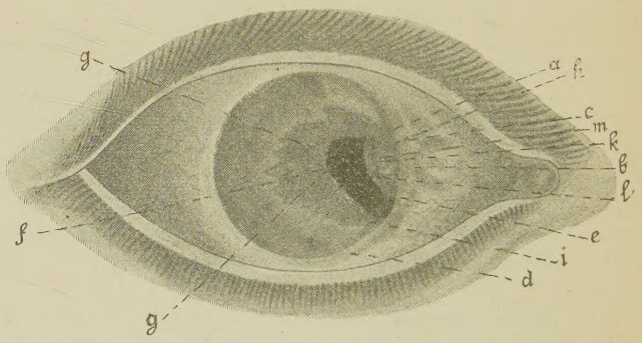

Fig. 1.

Bei der Betrachtung mit der Westien-Zehender'schen Lupe, die der folgenden Beschreibung zu Grunde gelegt ist, zeigt sich, dass die Skleralfissur eine unregelmässige sichelförmige Gestalt besitzt: die Concavität der Sichel gegen die Carunkel, die Convexität gegen den Hornhautrand gerichtet. Diese Fissur, deren Längsrichtung von der Verticalen um etwa 10—12° nach oben und nasenwärts abweicht, zeigt fernerhin eine spaltförmige, rechtwinklig abweichende Fortsetzung, die sich in der Mitte der Sichel nasenwärts mit unbestimmter Grenze in die Sklera hineinerstreckt.

Die Lederhaut ist nach oben und aussen davon in unmittelbarer Nähe des Hornhautrandes etwas verdünnt (s. Abb. 1, c), was sich kenntlich macht durch eine bläuliche Verfärbung dieser Stelle. Eine ähnliche bläuliche Stelle entdeckt man unweit des senkrechten Hornhauthalbmessers in der Nähe des unteren nasalen Quadranten des Hornhautrandes (s. Abb. 1, d); diese letztere Stelle verliert sich nach unten und nasenwärts ohne bestimmte Grenze mehr gleichmässig in die normalen Theile der Lederhaut, während sie nach oben hin gegen die erst beschriebene Fissur abgegrenzt ist durch eine etwa doppeltstecknadelkopfgrosse Pinguecula-ähnliche gelb-weissliche Verdichtung des Skleral- bezw. Episkleralgewebes (s. Abb. 1, e).

Bemerkenswerth sind auch die Veränderungen in dem vorderen Abschnitte des Auges selbst.

Zunächst ist die vordere Kammer in der temporalen Hälfte tiefer als die entsprechende Stelle des linken Auges.

Ferner ist die Iris gelbbräunlich pigmentirt, während die des linken Auges mehr braun-grünlich aussieht. Zu dritt' ist die

Pupille von ihrer natürlichen Lage sehr stark hinübergezogen nasalwärts in der Art, dass das natürliche Pupillargebiet vollkommen verdeckt ist durch Irisgewebe, und der temporale Rand der Pupille (s. Abb. 1, f.) nur etwa $3^1/_4$ mm entfernt vom nasalen Hornhautrand gelegen ist. Entsprechend dieser Verziehung der Pupille ist die Irisfaserung bezw. Zeichnung in der Art verändert, dass, während links diese die bekannte Anordnung in ziemlich gleichmässig radiärer Ausstrahlung darbietet, auf dem rechten Auge die Irisfasern alle mehr oder weniger nasalwärts gegen die obere Skleralfissur hinziehen bezw. convergiren (s. Abb. 1 g u. g^1). Ausserdem ist die Iris, soweit sie noch vorhanden, gedehnt; besonders ist das im horizontalen Meridian der Fall, so dass hier am rechten Auge die Entfernung des ciliaren Randsaumes der Pupillarzone von dem Pupillarrand etwa doppelt so gross ist wie links, (links beträgt sie an gleicher Stelle gemessen etwa $2^1/_4$, rechts annähernd $3^3/_4$—4 mm. Fernerhin ist in Folge der anamnestisch berührten Abtragung von Irisgewebe die Pupille nicht kreisrund, vielmehr stellt sie sich dar als eine unregelmässige schmale arkadenartige Oeffnung, deren Basis dem unteren inneren Hornhautrand entspricht. Ferner tritt bei der Untersuchung mit dem Cornealmikroskop auffällig hervor eine Verschiedenheit der Lage des in der Kammernische befindlichen Stückes der oberen Pupillarumrandung (s. Abb. 1, h) gegenüber dem entsprechenden Abschnitt unten (s. Abb. 1, i). Während nämlich der untere Pupillarrand in ungefähr der gleichen Ebene liegt mit dem temporalen Pupillarrand, ist dagegen die obere Pupillarumrandung mehr an die Cornea herangerückt, so dass man den Eindruck erhält, als ob durch die früher stattgehabte Verletzung eine Verzerrung der nasalen Irisparthie in die oben erwähnte Skleralfissur hinein stattgefunden habe. Hiefür spricht ja auch das bereits hervorgehobene bläuliche Aussehen der Fissur, nicht minder die Thatsache, dass die sogen. Pupillarzone sich sowohl nach oben wie nach unten gegen die Kammernische intensiv verjüngt (vergl. h und i).

Bei Belichtung der Pupille findet eine Verengerung der Pupillaröffnung eigentlich nur am temporalen Abschnitt statt, während die obere und untere Begrenzung der Pupillaröffnung in ihrer Lage ziemlich unverändert bleibt. Dementsprechend gewahrt man auch bei der genaueren Betrachtung mit der Westien-Zehender'schen Lupe, dass der dem unteren nasalen Skleralrand zunächst gelegene Theil der Pupillenumrandung (i) aus dem gleichmässigen Rund der Pupillenumrandung plötzlich knickförmig unter einem Winkel abbiegt. Andererseits entdeckt man an dem entsprechenden Theil der oberen Pupillenumrandung eine deutliche Zähnelung des Pupillarrandes, bedingt durch Sichtbarwerden der hinteren Uveralpigmentschichte an dieser Stelle.

Besonders bemerkenswerth sind aber die Veränderungen im Pupillargebiet. Während dieses nämlich in seinem unteren Abschnitte gleichmässig schwarz aussieht, erscheint es oben ausgefüllt von einer im Allgemeinen dunkelrostbräunlich aussehenden geschwulstartigen Hervorragung, die mit

einem gleichmässig convexen Rand sich gegen den klaren Theil der Pupille absetzt (s. Abb. 1, k).

Diese Hervorragung zeigt von vorne betrachtet im Allgemeinen eine ziemlich gleichmässige glatte Oberfläche; nur unten und nasal springt aus derselben ein dunkel pigmentirter Fortsatz hervor, dessen Gestalt noch am ersten zu vergleichen sein möchte mit einem unregelmässig rosettenförmigen Gebilde (s. Abb. 1, l).

Ein ebensolcher mehr stäbchenförmiger Zapfen ist an der Vorderfläche der bräunlichen Hervorragung unweit des oberen und nasalen Pupillarrandes (nahe bei h) zu gewahren. Ein dritter von mehr rundlicher Gestalt (s. Abb. 1, m) findet sich endlich an der hinteren, ebenfalls convex gestalteten Oberfläche.

Die Farbe der Tumoroberfläche ist im Allgemeinen gleichmässig rostbraun mit Ausnahme einer oberhalb und nasalwärts von dem beschriebenen helmähnlichen Fortsatz gelegenen Stelle, wo die Oberfläche zart graubräunlich aussieht, was den Eindruck macht, als ob hier eine Usuriruug des Pigments stattgefunden habe.

Der Tumor verliert sich nach unten und nasenwärts ebenso wie nach oben und nasenwärts hinter der Sklera bezw. Iris, ohne dass man im Stande wäre, seine Beziehungen zu den nachbarlichen Theilen speciell zur Innenfläche des entsprechenden Sektors des Corpus ciliare mit Sicherheit festzustellen.

Bemerkenswerth ist für die Natur des Tumors, worauf wir in der epikritischen Besprechung des Falles auch noch näher zurückkommen müssen, dass bei Beleuchtung des nasalen Abschnittes der Sklera sowohl der Tumor selbst als die daran sich anschliessenden Theile des Fundus oculi erleuchtet sind, so dass, wenn man gleichzeitig bei dieser Beleuchtungsart mit freiem Auge in die Pupille hineinsieht, man den Eindruck einer lampionartigen Beleuchtung des Fundus oculi erhält.

Ueber die Ausdehnung des Tumors gegen die Tiefe zu lassen sich ebenfalls absolut einwandsfreie Angaben nicht machen.

Immerhin ist bemerkenswerth, dass durch die nach ihrer ganzen Lage auf eine Veränderung des Corpus ciliare zu beziehende Hervorragung eine Verdrängung bezw. Verdrehung der Linse um die verticale Achse in der Art stattgefunden hat, dass der nasale Linsenrand nach rückwärts verschoben ist, somit eine Schiefstellung der Linse vorliegt.

Die Linse selbst erscheint bis auf einige zarte mehr krümelig gestaltete Trübungen in dem nasalen Sector des äquatorialen Bezirks bezw. in dem angrenzenden Theil der hinteren Kapsel gleichmässig lichtdurchlässig und unverändert. (Diese eben beschriebenen Veränderungen der Linse konnten wegen der Ueberlagerung dieses Linsentheils durch den oben erwähnten Tumor in der Zeichnung naturgemäss nicht wiedergegeben werden.)

Auch im Glaskörper und in den tieferen Theilen des Auges waren nennenswerthe Veränderungen nicht zu finden.

Die Spannung des Augapfels ist anscheinend leicht erhöht.

Kurz nach dieser Befundaufnahme wurde Rubr. entlassen mit der Weisung, sich nach Ablauf mehrerer Monate, bezw. wenn bedrohliche Erscheinungen vorher einträten, schon früher wieder hier vorzustellen. Dies geschah am 24. Juni 1895. An diesem Tage wurde folgender Befund erhoben:

Linkes Auge: Status idem.

Auf dem rechten Auge ist die centrale Sehschärfe herabgesetzt auf $^6/_{30}$—$^6/_{20}$ des Normalen; bei Vorsetzung einer stenop. Spalte in horizontaler Richtung wird eine Verbesserung auf $^6/_{18}$ erzielt.

Die ophthalmometrische Untersuchung ergibt einen Astigmatismus der Hornhaut von circa 4 D. Jedoch bewirken Cylindergläser weder allein noch in Verbindung mit sphärischen Gläsern eine nennenswerthe Verbesserung der centralen Sehschärfe. In der Nähe wird feinste Druckschrift in 6—20 cm gelesen.

Im Uebrigen deckt sich das Aussehen des rechten Auges im Allgemeinen mit dem am 17. März 1895 erhobenen Befund; nur macht es den Eindruck, als ob die oben erwähnte Vordrängung des oberen nasalen Irissectors etwas zugenommen hätte, bezw. hat es nunmehr den Anschein, als ob nicht nur allein eine Hereinziehung dieses Irisstückes gegen die mehrerwähnte Skleralfissur stattgefunden, sondern als ob an dieser Umlagerung auch die inzwischen voluminöser gewordene geschwulstartige Hervordrängung mitbetheiligt sei.

Dementsprechend ist auch der Raum zwischen Irisrückfläche und Linsenvorderfläche an der Geschwulststelle erheblich vergrössert.

Der Aufforderung, wenigstens in grösseren Zwischenräumen das erkrankte Auge untersuchen zu lassen, leistete der Kranke in den folgenden Jahren keine Folge; vor Allem wohl desshalb nicht, weil er nichts bemerkte, was ihm auf eine nennenswerthe Verschlechterung der Sehkraft hinzudeuten schien.

Thatsächlich befand er sich mit dieser Anschauung im Rechte, wie die im Februar ds. Js. hierorts wiederholte Untersuchung ergab.

Status praesens am 10. Februar 1899:

Linkes Auge: V. c. = $^6/_{30}$, — 2,5 D = $^6/_6$; Wolffb. I in 5 bis 45 cm ophthalmometr. Corn. = $^1/_2$ D in regul. Achse.

Rechtes Auge: V. c. = $^6/_{30}$ theilweise; in der Nähe Wolffb. V.

Astigm. corn. perv. = $3^1/_2$ D — Achse oberes Ende 15° nasal geneigt Eine stenop. Spalte bessert nur subjectiv. Ebenso bewirken Correctionsgläser keine Verbesserung.

Lider und Bindehaut ohne nennenswerthe Veränderungen.

Die in der früheren Beschreibung erwähnten Veränderungen am Auge selbst stellen sich in folgender Weise dar:

Die Form des Uebergangs von Sklera zur Cornea ist die gleiche wie früher. Ebenso ist der in dem ersten Befund erwähnte weissliche Lederhautbuckel nahe dem nasalen Hornhautrand von gleichem Aussehen. Hingegen ist die früher beschriebene Skleralfissur oberhalb desselben fast vollständig verdeckt durch ein bläulich-weissliches an einzelnen Stellen mit schwärzlichen Pigmentkörnchen durchsetztes Narbengewebe, in das von unten und oben mehrere feine Gefässverästelungen hineinziehen, die miteinander anastomosiren.

Die vordere Augenkammer zeigt die gleiche Beschaffenheit wie erstmals.

Ebenso ist die bezüglich des Sphincterentheils der Iris erwähnte Differenz gegenüber dem gleichen Theile des linken Auges noch deutlich vorhanden.

Auffällig ist, dass von der geschwulstartig-blasigen Hervorragung im nasalen Abschnitte des Corp. ciliar. zunächst wenigstens nichts mehr zu sehen ist. Dementsprechend ist der zwischen dem nasalen Linsenrand und dem entsprechenden Sklero-Cornealrande gelegene Abschnitt der Pupille gleichmässig schwarz.

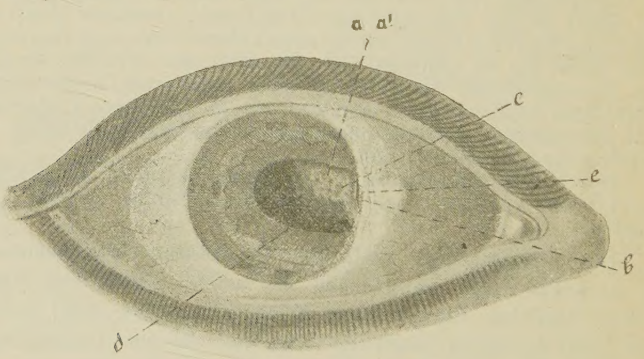

Fig. 2.

An der um ihre verticale Achse etwas nach hinten gedrehten Linse, auf deren Vorderfläche unweit des Pupillarrandes zwei schwärzliche Pigmentpünktchen sichtbar sind (s. Fig. 2, a u. a[1]), fällt auf, dass ihr nasaler Randsector nicht convex gestaltet ist, sondern sich darstellt als eine leicht wellige, annähernd verticale Linie, die etwa in der Mitte des Iriscoloboms eine leichte Einziehung (s. Fig. 2, b) zeigt. Bei der Untersuchung mit der Zehender'schen Lupe tritt diese Randcontur als eine scharfe, leicht silberglänzende Linie zu Tage, die von der angrenzenden Trübung in dem vorderen bezw. hinteren Aequatorialabschnitte der Linse (s. unten) getrennt ist durch einen bei dieser Lupenbetrachtung

etwa 1/2 mm breit erscheinenden, zart bläulich-schwärzlich gefärbten Zwischenraum. Die eben erwähnte Trübung der Linse, deren Flächenausdehnung auch ohne genauere Erörterung aus der Abbildung 2 erhellt, ist zusammengesetzt aus verschwommenen, halbdurchsichtigen, zart-bläulichen Verdunklungen des Linsengewebes, zwischen denen an einzelnen Stellen eingelagert sind dichtere und mehr bläulich-weisslich aussehende Trübungen. Diese anscheinend unmittelbar unter der vorderen Linsenkapsel gelegenen Rindentrübungen sind es auch, die einen einigermaassen sicheren Ausspruch verwehren über die räumliche Ausdehnung der Trübungen, die sich von dem nasalen Abschnitte des Linsenäquators aus über den angrenzenden Theil der Innenfläche der hinteren Linsenkapsel ausbreiten. Immerhin ist unzweifelhaft, dass diese hintere Linsentrübung sich nicht unerheblich weiter nach abwärts und centripetal erstreckt als die vorher beschriebene vordere. Das Aussehen bezw. die physikalische Beschaffenheit dieser tiefer gelegenen Rindentrübungen deckt sich mit der Schilderung, die zuvor von der in den vorderen Abschnitten der Linse gelegenen Trübung gegeben wurde; nur mit dem Unterschied, dass die lichtundurchlässigeren Partien in der Tiefe räumlich ausgedehnter zu sein scheinen als vorn. Endlich macht es den Eindruck, als ob in ähnlicher Weise, wie es vorher von dem nasalen Sector des Linsenäquators beschrieben wurde, so auch an dem der hinteren Trübung entsprechenden Abschnitt der Linse eine leichte Abflachung bezw. Vergrösserung des Krümmungsradius der Linsenoberfläche stattgefunden habe.

In dieser Beziehung etwas von Zonulafasern wahrzunehmen, wollte uns auch bei wiederholter Untersuchung nicht gelingen; gleichwohl war aber auch kein Schlottern der Linse zu gewahren. Auch bei der Durchleuchtung der Linse mit dem Augenspiegel, bezw. mit dem Magnus'schen Lupenspiegel, konnten weitere Trübungen als die beschriebenen nicht aufgefunden werden.

Hingegen ergab sich bei der Anwendung der focalen Beleuchtung in der Art, dass man das Licht von der etwas tiefer als das Auge gestellten Lichtquelle mittels einer stärkeren Sammellinse (z. B. 13 D) so in das Augeninnere hineinbringt, dass der Spaltraum, der gegeben ist durch den vorbeschriebenen nasalen Linsenrand einerseits und durch die Innenfläche des nasalen Abschnittes der Sklerotica bezw. durch den diesem entsprechenden Theil der Innenfläche des Corp. ciliar. andererseits, folgender interessanter Befund:

Zunächst sieht man hinter dem oberen Irissector, der bei dieser Betrachtung auch eine kleine faltenartige Umkrempung gegen den Hornhautrand zu erkennen lässt (s. Fig. 3, a) gegen die Linse zu gerichtet vier grau-rostbraun aussehende pallisadenartige Vorsprünge (s. Fig. 3, b), die je einen schmalen, schwärzlichen Spaltraum zwischen sich lassen. Diese pallisadenartigen Vorsprünge hören unweit des Linsenrandes auf, von ihm getrennt durch einen schwarz erscheinenden Zwischenraum, in dem auch bei dieser Art der Untersuchung von Zonulafasern nichts zu entdecken ist. An den untersten dieser Fortsätze, der gegenüber den drei oberen,

mehr glatt erscheinenden ein unregelmässig höckeriges Aussehen darbietet, schliesst sich an ein unregelmässig napfähnlich gestaltetes Gebilde von etwas über Hirsekorngrösse, das gegen die Linse zu begrenzt ist durch eine kalkweisse Membran, die nach vorne unregelmässig fransenartige Ränder zeigt, welche bei Bewegungen des Auges hie und da zart flottiren (s. Fig. 3, c).

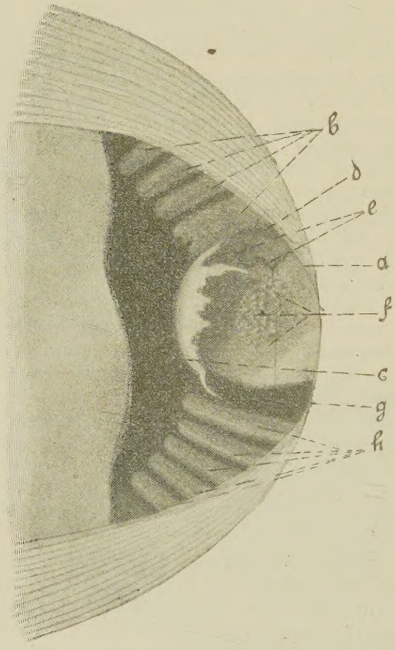

Fig. 3.

Der Uebergang dieses Napfes erfolgt aus der Vertiefung nach oben, ohne besonders scharfe Grenze, indem er sich in einem schwärzlich pigmentirten Gewebe verliert, das unmittelbar hinter dem freien Rand des oberen Irissectors gelegen ist (s. Fig. 3,d). Die nach vorne concave Innenfläche dieses napfartigen Gebildes zeigt unweit des oberen Randes zwei intensiv schwarz aussehende, unregelmässig zackig verlaufende, glasurrissähnliche Spalten, und weiterhin nach abwärts davon auf gleichmässig hellgrau-gelblichem Grunde reichliche Mengen körnigen, holzbraunen Pigmentes in unregelmässiger Vertheilung (s. Fig. 3, f).

Nach unten hin ist der «Napf» ziemlich scharf begrenzt in der Weise, dass die unterhalb desselben sichtbaren pallisadenartigen Vorsprünge des Corp. cil. von ihm durch eine breite, schwarze Furche (s. Fig. 3, g) getrennt sind.

Ob und in welcher Weise etwa dieses fragmentarische Hohlgebilde auch gegen die nasale Seite zu eine Begrenzung darbietet, war selbst bei genauester, wiederholter Durchforschung nicht klar festzustellen; nur nach oben hin liess sich an einer schmalen Stelle die nasale Wand des Napfes ununterbrochen bis auf die pigmentirte Rückfläche des nasalen Endes des oberen Irissectors verfolgen.

Die vorhin erwähnten unterhalb des Napfes gelegenen Ciliarkörperpallisaden (s. Fig. 3, h) haben anscheinend nicht das intensiv bräunliche Aussehen wie die oberen; ob das auch in Wirklichkeit so ist, muss unentschieden bleiben, da ihre hellere Färbung auch

wohl bedingt sein mag durch die tiefere Lage der Pallisaden, als auch dadurch, dass ein Theil des einfallenden Lichtes sich auf der Pallisadenvorderfläche als mehr oder weniger glänzender Reflex bemerkbar machte.

Bei der Durchleuchtung der eben beschriebenen Theile mit dem Augenspiegel vermag man auf röthlichem Grunde nichts Anderes deutlich zu erkennen als die kalkweisse fransige temporale Wand des Napfes.

Epikrise.

Die in Vorstehendem beschriebene Beobachtung besitzt sowohl ein differential-diagnostisches als auch ein pathogenetisch-therapeutisches Interesse.

In ersterer Hinsicht mag zunächst wiederholt werden, dass ein compacter solider bezw. pigmentirter maligner Tumor (melanotisches Sarkom) schon bei den ersten beiden Untersuchungen durch die Anwendung der Lange'schen Untersuchungsmethode ausgeschlossen werden konnte. Die grosse Bedeutung dieses diagnostischen Verfahrens auch für die Entscheidung, welcher Art jeweilig ein Tumor des Corp. ciliar. bezw. ob er compacten oder flüssigen Inhaltes ist — ein Punkt, auf den auch schon Greeff hinwies —, wird gerade durch einen Fall wie den unserigen vorzüglich beleuchtet; vornehmlich auch in prognostischer Beziehung, indem dadurch jeweilig wenigstens mit einer fast an Gewissheit grenzenden Wahrscheinlichkeit die Frage beantwortet werden kann, ob die Entfernung des erkrankten Auges unumgänglich nothwendig sein wird, oder ob vielmehr andererseits eine Erhaltung des Auges im Bereiche der Möglichkeit liegt.

Wenn somit an der cystischen Natur der hinter der Iris gelegenen geschwulstartigen Hervorwölbung füglich nicht gezweifelt werden konnte, — auch der spätere Verlauf der Erkrankung hat die erste Diagnose ja vollauf bestätigt — so drängte sich weiterhin noch die Frage auf, von wo aus diese Cystenbildung ihren ersten Ausgang genommen.

In dieser Beziehung war die Iris als Ursprungsort wohl auszuschliessen; denn einmal befand sich die Iris, soweit sie erhalten war, in ziemlich normaler Lage; sie war insbesondere an keiner Stelle buckelförmig vorgetrieben. Dann liess sich ja auch bereits beim ersten Male nachweisen, dass die vordere Wand der Cyste, soweit sie in dem colobomatösen Abschnitt des Papillargebietes sichtbar wurde, hinter der Iris lag und auch nach oben hin sich hinter der Iris ausbreitete. Endlich liess sich auch kein

Zusammenhang der Cystenwand mit der nachbarlich gelegenen Skleralfissur bezw. auch keine Beziehung zu dem in dieselbe hineingezerrten Iristheile feststellen.

Dementsprechend zeigte denn auch bei der jüngsten Untersuchung, bei der ja der cystische Tumor als solcher nicht mehr nachzuweisen war, die Skleralfissur fast genau dieselbe Beschaffenheit wie bei den ersten Untersuchungen, wo der cystische Tumor noch vollkommen gut erhalten war. Auch eine Beziehung des letzteren zu dem in die Skleralfissur hinein gezerrten Irisgewebe — und dass eine Einheilung von Iris in dieselbe stattgefunden hat, geht aus der eingehender beschriebenen Verziehung des Irisgewebes gegen den nasalen Hornhautrand zu hervor — ist um so gewisser auszuschliessen, als bei der Annahme einer Cyste, die mit dem Spaltraum in der Skleralfissur mittelbar oder unmittelbar zusammenhing, nicht zu verstehen wäre, warum nicht auch eine mehr oder weniger starke blasige Abhebung der Conjunctiva bulbi in der Gegend der Skleralfissur vorhanden war. Es hätte dazu um so gewisser kommen müssen, als in der Conjunctiva bulbi vermöge ihrer lockeren Beschaffenheit und ihrer oberflächlichen Lage in weitaus höherem Grade eine Dehnung und Hervorwölbung zu Stande kommen kann als im Augeninnern selbst bezw. am Corpus ciliare.

Abgesehen aber davon, dass eine derartige blasige Hervorwölbung der Conjunctiva bulbi objectiv nicht nachweisbar war, ist in dieser Hinsicht auch noch von Belang der Umstand, dass auch der Kranke selbst weder vor den Untersuchungen im Jahre 1895 noch auch später jemals nur irgendwie eine Veränderung an der Oberfläche des erkrankten Auges wahrgenommen hat; was ihm doch bei einer stärkeren blasigen Abhebung der Conjunctiva bulbi sichtbar geworden wäre, oder auch durch subjective Empfindungen irgend welcher Art (wie z. B. leichtes Druckgefühl zumal bei geschlossenem Auge) hätte bemerkbar werden müssen.

Prof. Eversbusch stellte es daher schon bei den ersten Untersuchungen im Jahre 1895 als höchstwahrscheinlich hin, dass der cystische Tumor sich ohne Betheiligung von Iris, Sklera und Conjunctiva bulbi aus dem Corpus ciliare entwickelt habe.

Diese Anschauung fand eine weitere Unterstützung in der Thatsache, dass im Gegensatz zu der Durchsichtigkeit der serösen Iriscysten sich der von uns beschriebene Tumor als undurchsichtig erwies. Insbesondere wies auch der Umstand, dass die

sichtbare Aussenfläche der Tumorwandung dunkel pigmentirt war, auf den Strahlenkörper hin; nicht zum Wenigsten endlich argumentirte auch für das Corpus ciliare als Ursprungsort der cystischen Geschwulst der Nachweis von mehr oder weniger höckerigen Hervorragungen auf der Vorder- bezw. Rückfläche des Tumors, die sich am ungezwungensten erklären liessen als Ueberreste bezw. Andeutungen von Ciliarfortsätzen, die durch den wachsenden Tumor gedehnt worden waren.

Vollgiltig bewiesen aber wurde die Diagnose durch den jüngst erhobenen Befund, von dessen Einzelheiten neben dem Nachweis von Resten der ehemaligen Tumorwandung besonders in's Gewicht fällt die Thatsache, dass an der Stelle, wo der Tumor sass und von der aus er seine Entwicklung genommen (vergl. die schalenartige Vertiefung am Corp. cil.), die Proc. ciliar. fehlten, während sie nach oben und unten davon in sogar anscheinend mächtigerer Entwicklung vorhanden sind.

Nach alledem ist es zweifellos, dass sich die Cyste am bezw. im Corp. ciliar. entwickelte.

Ueber die Natur bezw. über den pathologisch-anatomischen Charakter der Neubildung etwas Bestimmtes auszusagen, möchte mangels einer mikroskopischen Untersuchung im ersten Augenblick gewagt und misslich erscheinen.

Dennoch ist meines Erachtens sowohl im Hinblick auf das klinische Bild, als auch durch den späteren Krankheitsverlauf vorweg ein epidermoidaler Inhalt auszuschliessen.

Vielmehr kann das bei der letzten Befundaufnahme am Corp. ciliare gefundene napfförmige Gebilde, namentlich im Hinblick auf die Thatsache, dass dessen topographisch-anatomische Lage ganz genau der Stelle entspricht, an der die Cystengeschwulst sass, nur gedeutet werden als ein Ueberrest der ehemaligen Cyste.

Somit muss zwischen den Jahren 1895 und 1899 eine Zerreissung der Cyste und zwar mangels eines äusserlichen Insultes, der das Auge traf, offenbar spontan und zwar ohne Durchbruch der Bulbushüllen erfolgt sein, da der Kranke eine Veränderung am Bulbus in den verflossenen Jahren niemals irgendwie wahrnahm.

Anderntheils kann auch das Ausbleiben einer erneuten Cysten-

bildung, wie solche bei den Perlgeschwülsten, wenn epidermoidale bezw. epitheliale Partikel im Auge zurückblieben, ausnahmslos stattfindet, nur befriedigend erklärt werden durch die Annahme eines vorwiegend wässerigen Inhaltes der Cyste, dem allenfalls auch geformte elementare Bestandtheile beigemischt waren; aber alsdann nur solche, die einer Regeneration bezw. Neubildung nicht fähig waren.

Damit ergibt sich die weitere Frage, wodurch denn in letzter Instanz diese Cystenbildung veranlasst wurde.

Es liegt nahe, in dieser Hinsicht zurückzugreifen auf die verschiedenen Modalitäten, welche für die Bildung der direct bezw. indirect traumatisch entstandenen «serösen» Iriscysten als thatsächlich oder als sehr wahrscheinlich erwiesen sind. So innig nun auch die physiologische und insbesondere die circulatorische Wechselbeziehung ist, die zwischen den verschiedenen Abschnitten der Uvea, speciell zwischen Regenbogenhaut und Strahlenkörper besteht, so erscheint eine Vergleichung von klinisch-gleichartigen pathologischen Erscheinungen doch immer nur zulässig unter entsprechender Berücksichtigung der Verschiedenheit von Iris und Corp. ciliare in topographisch-anatomischer und histologisch-structureller Beziehung.

Es liegt nicht in dem Rahmen dieser Mittheilung, des Längeren und Breiteren die verschiedenen, über die soeben angedeutete Frage aufgestellten Theorien eingehender darzulegen. Indem wir daher auf die über diesen Gegenstand bisher erschienenen Arbeiten, die z. Th. neben einer Casuistik auch die vorausgegangenen diesbezüglichen literarischen Mittheilungen kritisch in den Kreis ihrer Erörterungen gezogen haben, verweisen, begnügen wir uns, in aller Kürze den derzeitigen Stand dieser Frage darzulegen:

Während die Entstehungsfrage der epidermoidalen Iristumoren durch die von Buhl und v. Rothmund[2]) zu Anfang der 70er Jahre veröffentlichten Untersuchungen allgemein als befriedigend gelöst anzusehen ist, gehen die Ansichten über die Genese der traumatisch entstandenen sog. «serösen» Iriscysten nach verschiedenen Richtungen auseinander.

So führt Sattler[3]) dieselben zurück auf eine Hohlraumbildung in der Irisperipherie, die veranlasst wurde durch exsuda-

[2]) Rothmund: Zur Pathogenese der Iriscysten. Klin. Monatsbl. f. Augenheilk. 1871, S. 397—407.

Derselbe: Ueber Cysten der Regenbogenhaut. Klin. Monatsbl. f. Augenheilk. 1872, S. 189—223.

[3]) Sattler: Zur Kenntniss der serösen Iriscysten. Klin. Monatsbl. f. Augenheilk. 1874, S. 127 u. ff.

tive Vorgänge um die fremdkörperartig wirkenden Gewebsfragmente (losgelöste Epithelien des Conjunctival- oder Cornealüberzugs, bezw. Epidermisfragmente und Cilien), die bei der Perforation des Corneoskleralbords bezw. der Cornea in die vordere Kammer eindrangen.

Stölting[4]) erklärt die nach Hornhautperforation entstandenen Iriscysten damit, «dass das Epithel der Hornhaut die Cornealwunde nicht durch einen soliden Pfropf auskleidet, was ja bei Fällen von Klaffen der Wunde nicht möglich wäre, sondern nur rings die ganzen Wundränder der Hornhaut überzieht; so hätte man einen Epithelschlauch in der Cornea selbst, dessen dem inneren Auge zugewandte Oeffnung durch die angelagerte Iris verschlossen wäre. Geht nun das Epithel auf die Iris selbst über und überzieht es die der Hornhautwunde anliegende Iris, so hat man einen Epithelschlauch, bei welchem es nur des oberflächlichen Verschlusses der Hornhaut bedürfte, um ein Bläschen daraus zu machen. Nöthig ist zu einer solchen Entstehungsweise allerdings noch, dass eine wenn auch kurze Anlagerung der Iris an die hintere Hornhautwand in Folge der Verletzung zu Stande kommt.

Für die ohne Continuitätstrennnung der Hornhaut bezw. des Corneoskleralbords erfolgte traumatische Iriscystenbildung nahm Eversbusch[5]) an, dass es «durch den stattgehabten Insult zu einer Haemorrhagie in dem Kammerwinkel mit mehr oder weniger ausgesprochener Auseinanderwühlung und Loslösung des Lig. pectin. sowie der direct angrenzenden Theile des Endothelblattes oder der vorderen Schichten der Iris kommt, die weiterhin durch Transsudation aus dem Circ. art. irid. mai. in das aufgelockerte Gewebe eine allmählich sich vergrössernde Hohlraumbildung nach sich zieht, die eigentlich mehr die Bezeichnung einer Vorderkammerabsackung als die einer Iriscyste verdient.»

Gleich den beiden vorher skizzirten Theorien ist auch diese Theorie, die durch die Mittheilungen von Gayet[6]), Quaita[7]) und Hanemann[8]) eine Bestätigung erfuhr, als beachtenswerth anerkannt worden.

Nach Greeff[9]) lassen sich insbesondere auch die congenitalen Iriscysten am besten mit dieser Theorie erklären. «So-

---

[4]) Stölting: Die Entstehung seröser Iriscysten. Graefe's Arch. XXXI. Jahrg., S. 99—117.

[5]) Eversbusch: Beiträge zur Genese der serösen Iriscysten. Mittheilungen aus der kgl. Universitäts-Augenklinik zu München. 1882, I. Bd., Seite 1—34.

[6]) Gayet: Formes rares de traumatisme amenant tumeur de l'iris faisant hernie sous la plaie. Receuil d'Ophth. S. 101.

[7]) Quaita: Cisti dell' iride. Annal. di Ottalm. X. 1. S. 10.

[8]) Hanemann: Ein casuistisch kritischer Beitrag zur Lehre von der Entstehung der Vorderkammerabsackung. Inaug.-Dissert. München, 1885.

[9]) Greeff: Zur Kenntniss der intraocularen Cysten. Arch. f. Augenheilk. XXV. S. 395.

lange wir nicht besser belehrt sind, dürfen wir annehmen, dass bei dem Geburtsact eine Laesion des Bulbus mit Haemorrhagie im Kammerwinkel sich ereignet hat.» «Im Allgemeinen lässt sich wohl jetzt annehmen, dass die dünnwandigen mit einschichtigem Endothel ausgekleideten Cysten keine Implantationscysten sind, sondern reine in mesoblastischem Gewebe und durch dasselbe entstandene Endothelialcysten.»

In ähnlicher Weise, wie für einen Theil der «serösen» Iriscysten, zumal für diejenigen traumatischen Formen, die ohne Continuitätstrennung der Formhäute entstanden sind und die von der Kammerperipherie ihren Ausgang nehmen, hat auch in unserem Falle die Unterstellung einer Blutung im Corpus ciliare, die den ersten Anstoss gab zur Entstehung des cystischen Hohlraumes, die grösste Wahrscheinlichkeit für sich.

Denn erstlich handelte es sich um ein ungewöhnlich heftiges Trauma: und zwar um ein solches, das neben einer Verwundung der Sklera (entsprechend der Lage der nachträglich constatirten Fissur) auch eine erhebliche Verwundung bezw. Quetschung des dem Skleralrisse entsprechenden Sectors des Corp. ciliar. veranlasst haben dürfte.

Diese Art des Hergangs ist des Weiteren sehr wahrscheinlich gemacht durch den vom erst-behandelnden Arzt beobachteten Irisvorfall, der sich in seinen Folgen ja auch jetzt noch kenntlich macht durch das Fehlen der Iris im nasalen Abschnitt, bezw. durch die früher einlässlicher geschilderte Verzerrung, welche der obere und untere Pupillarrand gegen die Skleralfissur zu erfahren hat.

Ferner weist die beschriebene strahligfibröse Beschaffenheit des dem nasalen Hornhautrand nachbarlich gelegenen und die Skleralfissur umgebenden Lederhautgewebes auf eine Verwundung hin, die unter den Erscheinungen einer räumlich relativ ausgedehnten Quetschung der Sklera verlief.

Auch dieser Befund macht somit eine gleichzeitige heftige Contusion des anliegenden Abschnittes des Corp. ciliar. um so gewisser.

Für eine Blutung in das Corp. ciliar. hinein argumentirt endlich auch, dass die Lage der Cyste genau der Stelle der Skleralfissur entsprach.

Nicht weniger aber auch der oben erwähnte Befund an der Innenfläche des napfartigen Gebildes im nasalen

Abschnitt des Strahlenkörpers, das wir als Ueberbleibsel der ehemaligen cystischen Geschwulst kennen lernten. Insbesondere entsprechen die an diesem Gebilde durch die seitliche Beleuchtung festgestellten holzbräunlichen Auflagerungen dem Bild des eisenfreien Haematoidins, wie wir es als Erscheinung der Pigmentbildung aus Blutextravasaten als sog. haematogene Pigmentirung kennen.

Mit dieser Haemorrhagie im Corp. ciliar. war weiterhin naturgemäss verbunden eine zwar örtlich begrenzte, dennoch mehr oder weniger ausgesprochene Dehnung bezw. Auseinanderwühlung des Corp. ciliar., welche ihrerseits später das Zustandekommen einer Hohlraumbildung um so mehr begünstigte, als an dieser Stelle schon physiologisch durch die Ausscheidung des Humor aqueus der Vorgang einer Transsudation sich abspielt.

So waren denn die besten Vorbedingungen für eine Umwandlung der Blutung in einen cystenartigen Hohlraum gegeben; und so wuchs denn auch die Cyste mehr und mehr, um schliesslich, als die Wandungen des Cystenhohlraumes einer weiteren Dehnung nicht mehr fähig waren, zu zerplatzen.

Dieser letztere Process vollzog sich aber offenbar nur ganz allmählich, sehr langsam und ohne jegliche alarmirende Erscheinungen.

Denn nur so vermögen wir es zu verstehen, dass keine glaukomatösen Symptome zu Tage traten. Auch spricht für ein ganz allmähliches Wachsthum des Hohlraumes die oben beschriebene Ortsverschiebung der Linse; ebenso ihre Formveränderung am nasalen Sector des äquatorialen Randes bezw. an der Linsenhinterfläche, während hinwiederum die in diesen Theilen der Linse sichtbarlichen Trübungen vorne und hinten, — wenn man nicht annehmen will, dass sie durch das Trauma selbst schon gezeitigt wurden —, aus einer Behinderung des physiologischen Flüssigkeitsaustausches zwischen Linse und Umgebung durch die angelagerte Cyste sich noch am ungezwungensten erklären lassen.

Auch bezüglich des Zonuladefectes kann man eine directe traumatische Entstehung für möglich erachten; ebenso gut aber auch eine allmähliche Usurirung der Zonulafasern durch den gegen den Linsenrand andrängenden cystischen Tumor.

Das Interesse, das unser Fall in allgemein-pathogenetischer Hinsicht beanspruchen kann, gipfelt vor Allem in dem auf klinischem Wege erbrachten Nachweis eines haemorrhagischen Ursprungs der Cyste, sodass die Bezeichnung: «haemorrhagische» Cyste des Corpus ciliare ganz berechtigt sein dürfte.

Aber auch in praktischer Beziehung hat die Beobachtung insoferne eine grosse Bedeutung, als sie lehrt, dass selbst bei ausgedehnteren intraocularen Cysten eine spontane Heilung erfolgen kann, ohne dass das befallene Auge durch ein Zuwarten von Seiten des Kranken zuvor eine nennenswerthe Schädigung erlitten hätte. Denn in functioneller Beziehung hat sich zwar, wie ein Vergleich der centralen Sehschärfe des rechten Auges im Jahre 1895 mit der im Jahre 1899 ergibt, eine Verschlechterung ergeben; aber diese braucht angesichts des normalen Spiegelbefundes damals und jetzt nicht auf glaukomatöse Insulte zurückgeführt werden; vielmehr reichen die zunehmende Trübung und z. Th. auch die Dislocation und Gestaltsveränderung der Linse, nicht minder auch der Astigmatismus der Hornhaut völlig zu einer Erklärung derselben aus.

Uebrigens dürfte an dem ungewöhnlich günstigen Ausgang unseres Falles vor Allem auch der Umstand wesentlich mit in's Gewicht gefallen sein, dass intraoculare Drucksteigerungen trotz des Wachsthums des Tumors nicht eintraten, sondern vermieden blieben durch das Vorhandensein der Skleralfissur, die ihrerseits im Stande war, jegliche stärkere Absonderung von Humor aqueus durch verstärkten Abfluss desselben in das subconjunctivale Gewebe zu neutralisiren.

So wird es auch endlich verständlich, dass bei der ersten und zweiten Untersuchung die die Fissur umgebende Sklera bezw. Conjunctiva leicht buckelförmig vorgetrieben waren, während nach der spontan erfolgten Sprengung der Cystenhülle das Moment jeglichen Ueberdruckes wegfiel und somit eine Abflachung der Umgebung bezw. äusseren Bedeckung der Skleralfissur erfolgen konnte.

Abgesehen von den serösen Cysten, die Kuhnt[10]) bei seinen Untersuchungen über Altersveränderungen des mensch-

[10]) Kuhnt: Atrophie des Uvealtractus. Klin. Monatsbl. 1881 Beiheft.

lichen Auges nicht selten an Augen fand, bei denen das Corp. ciliare durch atrophische Processe in einzelnen Gefässbezirken hochgradig verändert war — ein Befund, der später eine Bestätigung erfuhr durch die Arbeit von R. Kerschbaumer [11]) über Altersveränderungen der Uvea — sind bisher nur zwei Fälle von Cystenbildung im Corpus ciliare mitgetheilt worden.

In dem ersten von Aub [12]) beobachteten Falle handelte es sich um einen 27jähr. Mann, der am 5. Nov. 1884 auf die Stirne und auf das rechte Auge geschlagen worden war. Patient klagte sofort über eine Verminderung der Sehkraft, die in der Folgezeit noch zunahm; aber eine Störung an dem Auge wurde zu der Zeit nicht entdeckt; vielleicht, weil nicht darnach gesehen wurde. Erst später, Ende December d. J., wurde an der Innenseite der Hornhaut, ungefähr 3''' vom Corn.-Skleralrand entfernt, eine ungefähr 4''' lange und vollständig senkrecht verlaufende Narbe festgestellt, an der Conj. und Sklera fest miteinander verwachsen waren. «Die Narbe ist verdünnt und die dunkle Chorioidea schaut hindurch. Hier findet sich eine deutliche Einziehung der Narbe durch ihre ganze Ausdehnung. Vorne ist das Auge staphylomatös geworden. Die Hornhaut ist völlig klar, Vorderkammer frei, die Pupille oval und gegen die Narbe hin verzogen. Iris glänzend, der äussere Pupillenrand mit der Linsenkapsel verwachsen. Linse klar, ausgenommen die hintere Oberfläche, wo kleine Pigmentablagerungen sichtbar sind, möglicherweise von einer Blutung herrührend. Gerade hinter der Linse und von der ciliaren Region vorspringend befindet sich ein ovaler Körper; mit seinem breiteren Ende dehnt er sich aus, halbwegs quer durch das Auge und in den Glaskörper. Bei seitlicher Beleuchtung sieht das Ende der Cyste weiss aus und kann klar abgegrenzt werden. Die Oberfläche derselben ist hie und da mit Pigment bedeckt. Bei directer Untersuchung mit dem Augenspiegel sind die Cystenränder durchscheinend und die Details des Augenhintergrundes können schleierhaft erkannt werden. $S = \frac{9}{CC}$. Keine Verbesserung mit Gläsern. Es wird Atrop. sulf. verordnet; 2 Tage später wurde die Pupille unregelmässig erweitert gefunden. Die Linse war bauchig (hervorstehend), auf- und einwärts vorgetrieben und die Vorderkammer entsprechend seicht an dieser Stelle. Die ganze hintere Oberfläche der Iris nach oben und aussen war mit der Linsenkapsel verwachsen. Die Cyste kann nun deutlich gesehen werden von ihrer Spitze bis zu ihrem Ursprungsort im Mittelpunkt der Narbe, ungefähr $^1/_2$'' hinter dem Aufhängeband. Sie drängt die Linse nach vorne und hat sich weiter in den Glaskörper hinein ausgedehnt. Der Glaskörper

[11]) R. Kerschbaumer: Ueber Altersveränderungen des Auges. Graefe's Arch. Bd. XXXIV, 4 S. 16—34.

[12]) Aub J.: Case of cyst of the ciliary body. American. Journ. of Ophth. II., p. 105.

ist leicht getrübt, das Sehvermögen herabgesetzt auf $\frac{6}{CC}$ T 1. Einreibung mit Ung. cin. 3 iij. und Ung. belladonn. 3 j. werden verordnet auf die Stirn während der Nacht und Atropin weggelassen. 2 Wochen später war das Auge in derselben Verfassung, ausgenommen, dass die Tension normal geworden ist. Kein Wachsthum der Cyste. Patient wurde beobachtet bis zum Mai 18[illegible]5, wo die Cyste sich bis über die Mittellinie hinaus ausgedehnt hatte. Ihr Umriss kann deutlich erkannt werden in dem nun vollständig klaren Glaskörper. Vorderkammer war noch flach nach oben und einwärts, und sonst keine Veränderungen bemerkbar. Die Sehschärfe hat sich gebessert auf Fingerzählen in 9 Fuss. Patient wurde seitdem nicht mehr gesehen.»

Der zweite Fall rührt von Greeff[13]) her.

Auch hier hatte eine Verletzung des Auges (durch einen Eisensplitter) stattgefunden, die sich als Cataracta mollis traum. complicata äusserte. Nach der Extraction der Cataract (Iridectomie?) wurde ophthalmoskopisch nach unten und aussen peripher im Glaskörper eine grau-weisse Maasse sichtbar (Corpus alienum) mit entzündlichen Veränderungen in der Umgebung. Auch der übrige Glaskörper war so erheblich getrübt, dass die Papill. nerv. opt. nur ganz undeutlich sichtbar war. Ferner war nach aussen und unten vom Limb. corn., 2 mm von demselben entfernt, eine kleine, blau-schwärzliche Stelle in der Sklera vorhanden, durch welche nach Aussage des Patienten das Corpus alienum eingedrungen war.

Mehr denn ein Jahr später wurde auf dem inzwischen vollkommen erblindeten und auf Druck schmerzhaften Auge ein Pupille und Colobom fast total ausfüllender, ziemlich schwarzer Tumor festgestellt, der von der Rückseite der Iris (Pigmentblatt) auszugehen schien. Bei seitlicher Beleuchtung erschien derselbe manchmal mehr als Blase oder Cyste, nicht als compacter Tumor, da ein intensiver Lichtkegel denselben total von links nach rechts zu durchleuchten im Stande war. Enucleatio bulbi.

Die makroskopische Betrachtung des horizontal durchschnittenen Bulbus bei schwacher Lupenvergrösserung ergab, dass dicht hinter der Cornea zwei kirschkerngrosse, rundliche Cysten mit hellem, durchsichtigen Inhalt vorhanden waren, deren dünne Wände allerwärts reichliches schwarzbraunes Pigment enthielten. Die eine Cyste kam nirgends mit der Hornhaut in Berührung, lief längs der hinteren Wand der Iris nach hinten und war innen seitlich fest verbunden mit dem Corp. ciliare, dessen Process. vollständig plattgedrückt und verstrichen waren.

Bei der mikroskopischen Untersuchung der Cysten und ihrer Adnexe ergab sich, dass an die wenig verdickte Pigmentschichte der Iris sich direct anschloss die Pigmentschichte der Cyste, die nach hinten und innen zu dem Corp. cil. entlang lief. Das Corp. cil. war hochgradig atrophisch, vom Muskel war kaum noch etwas zu sehen, die Process. waren von der Cyste derartig

[13]) Greeff: Seröse Cysten des Ciliarkörpers. Archiv f. Augenheilk. Bd. XXV, S. 395 ff.

zusammengepresst, dass sie mit einander verwachsen als dunkel pigmentirte, schwarze Streifen neben einander lagen und direct nach hinten zu verliefen. Die nähere Betrachtung zeigte in der Mitte spärliche Stränge von Bindegewebe, von der inneren bindegewebigen Lage des Ciliarkörpers ausgehend und mit zahlreichen Rundzellen und Klumpen von braunem Pigment durchsetzt. Von dem Epithel der Pars ciliar. retin. war nichts mehr zu sehen. «Die Cyste selbst ist von einem Endothel ausgekleidet, das an einzelnen Stellen in dünner, an anderen in dicker Schicht zu sehen ist. Je nach der Schnittrichtung, da, wo die Cystenwand an dünnen Schnitten senkrecht getroffen ist, besteht nur eine einfache Lage von Endothelzellen, und eine solche dürfte also für die ganze Innenfläche der Cysten anzunehmen sein. Als äussere Wand findet sich das pigmentirte atrophische Uvealgewebe.»

Im Gegensatz zu der makroskopischen Betrachtung, die es auf den ersten Blick wahrscheinlich machte, dass die Cysten von der hinteren Seite der Iris ausgingen, ergab die mikroskopische Untersuchung, dass die Cysten der Iris nur eng anlagen und die Cystenwand mit dem Corp. cil. allein und untrennbar vereinigt war.

Greeff fasst diese Cysten des Corpus ciliare auf als eine Folgeerscheinung der «Atrophien im Corpus ciliare, welche nach der klinisch beobachteten schleichenden Iridocyclitis entstanden sind.»

Unter Verwerthung der Versuche und Theorien Nicati's [14]) über den Absonderungsapparat des Humor aqueus, die darin gipfeln, dass die von der Choriocapillaris abgesonderte Flüssigkeit durch die Ciliarfortsätze ausgeschieden wird, erklärt sich Greeff die Entstehung der Cysten in folgender Weise: «Nach der Extraction der Cataracta traumatica führte eine schleichende Iridocyclitis zur Verwachsung einzelner Ciliarfortsätze miteinander bezw. mit dem Corpus ciliare. Dadurch entstanden völlig abgeschlossene Hohlräume im Corpus ciliare, in welche hinein immer weiter die von der Choriocapillaris abgesonderte seröse Flüssigkeit ausgeschieden wurde, sodass sich allmählich grosse Cysten entwickelten.»

Ich habe diese beiden Fälle in Kürze wiedergegeben; nicht nur weil im Vergleich zu den traumatisch entstandenen Cysten der Iris Hohlraumbildungen dieser Art am Corpus ciliare sehr selten sind, sondern vornehmlich desshalb, weil durch die Untersuchung Greeff's der für die pathogenetische Deutung der Cysten wichtige Beweis geliefert wird, dass eine endotheliale Auskleidung einer Cyste auch zu Stande kommen kann, ohne

[14]) Nicati: Arch. d'Ophth. Bd. X. 1890. S. 481.

dass epidermoidale bezw. epitheliale Elemente in den Bulbus eingedrungen waren.

Sodann ist von Interesse, dass in ähnlicher Weise wie bei den traumatischen Iriscysten so auch die Entwicklung von Cysten im Corpus ciliare bei anscheinend durchaus gleichem klinischen Verhalten pathologisch-anatomisch sich verschieden gestalten kann: so in dem Greeff'schen Falle im Anschluss an eine schleichende Iridocyclitis, an die sich secundär Verklebungen der Ciliarfirsten anschlossen, die eine Stauung des Humor aqueus im Corpus ciliare zur Folge hatten; während für unsern Fall der unzweideutige Beweis geliefert sein dürfte für eine haemorrhagische Entstehung der Cyste.

Nur so wird es gut verständlich, dass die von uns beschriebene Cyste, nicht, wie in dem Fall von Greff in's Ungemessene wuchs, sondern, weil von vornherein örtlich begrenzt, barst, nachdem sie eine bestimmte Entwicklung erreicht hatte.

Die Voraussetzung einer solchen, lediglich auf eine kleine Stelle des Corpus ciliare beschränkten haemorrhagischen Gewebszerstörung lässt sich vor Allem dadurch begründen, dass die den «Napf» (das Ueberbleibsel der Cyste) nach oben und unten umgebenden Ciliarfortsätze vielleicht etwas voluminöser als normal waren — namentlich gilt das von dem an den «Napf» unmittelbar nach oben anstossenden Fortsatze —; im Uebrigen aber war jeder einzelne so deutlich von dem anderen durch einen Zwischenraum getrennt, wie wir es eben auch im normalen Strahlenkörper zu sehen gewohnt sind.

Demgemäss kann von einem belangreichen Antheil der Ciliarfirsten an der Entwicklung der Cyste keinenfalls gesprochen werden.

Infolge der Beschränkung der cystischen Entartung auf einen kleinen und mehr oder weniger scharf begrenzten Raum im Strahlenkörper, musste es, wie schon bemerkt, in dem Augenblick zu einer Berstung der Cystenhülle kommen, wo die Dehnungsfähigkeit derselben ihre Grenze erreicht hatte.

Uebrigens steht das Ereigniss einer derartigen spontanen Rückbildung einer traumatisch entstandenen intraocularen Cyste nicht ohne Analogie da.

So berichtet Kipp,[15]) dass er eine von ihm beobachtete kleine Iriscyste, die bei einem Knaben nach einer Schrotverletzung am Corneoskleralbord entstanden war, einige Wochen später nicht mehr habe nachweisen können.

Näheres über die Art der Heilung ist nicht mitgetheilt.

Ferner beobachtete Prof. Eversbusch[16]), dass eine schon fast die Hälfte der Vorderkammer einnehmende Cyste der Iris durch Zerreissung der Cystenwand zusammenfiel, nachdem wegen des vorhandenen glaukomatösen Zustandes in das betreffende Auge wiederholt eine 2 proc. bezw. 1 proc. Pilocarpin-Physostigmin-Lösung eingeträufelt worden war. Diese Einträufelungen hatten eine starke Miosis zur Folge, die ihrerseits an dem Wandsector der Cyste, der zwischen Pupillarsaum und der unweit davon befindlichen Hornhautnarbe lag, einen so starken Zug bewirkte, dass die ohnehin schon sehr erheblich verdünnte Cystenhülle zerriss. Unter der fortgesetzten Anwendung der Miotica wurde dieser Riss in der Cystenwand von Tag zu Tag grösser und veranlasste dadurch eine derartige Verkleinerung der Cyste, dass bei der erstmaligen, auf dringendes Verlangen des Kranken erfolgten Entassung nur noch etwa $^1/_5$ der ehemaligen Cyste vorhanden war.

Dass in diesem Fall später die Cyste sich wieder füllte und schliesslich doch noch einen operativen Eingriff nothwendig machte, war darin begründet, dass der Cysteninhalt aus geformten Bestandtheilen epidermoidalen bezw. epithelialen Charakters bestand, die neu gewuchert ihrerseits eine Verklebung der Rissstelle einleiteten und damit den Anstoss zu einer neuen Vergrösserung der Cyste gaben.

Ob in Analogie vorstehenden Falles auch bei einer nach dem Typus der von mir geschilderten Beobachtung gebauten Cyste des Corp. cil. ein Zerreissen der Cystenwand begünstigt werden könnte durch eine medicamentöse Behandlung, z. B. durch Einträufelung eines den Turgor bezw. die physiologische Transsudation im Corp. cil. intensiver steigernden Mittels, (Physostigmin 1 Proc. + Pilocarpin 3 Proc. + Morphin 0,1 Proc. + Arecolin 0,5 Proc.) dürfte für kommende Gelegenheiten wohl als ein ausreichend theoretisch begründeter

[15]) Kipp: Transact. of the American. Ophth. Soc. 1880, Seite 109.

[16]) Eversbusch: Bericht über die ophth. Gesellschaft Heidelberg, 1893.

Gedanke, der zudem keinesfalls nachtheilig wirken würde, ernstlicher erwogen werden. Selbst bei Fehlschlagen dieser Behandlung, die noch den Vorzug hätte, antiglaukomatös zu wirken, bliebe als event. operativer Ausweg bei drohenden Folgeerscheinungen, unter denen anhaltende glaukomatöse Drucksteigerung im Vordergrunde steht, eine vorsichtige Punction der Cyste, wie sie Greeff für die Differentialdiagnose befürwortet, ja immer noch übrig.

Erlangen, im März 1899.